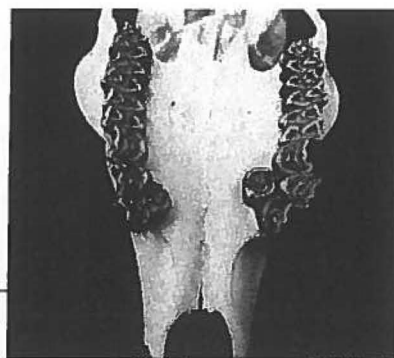
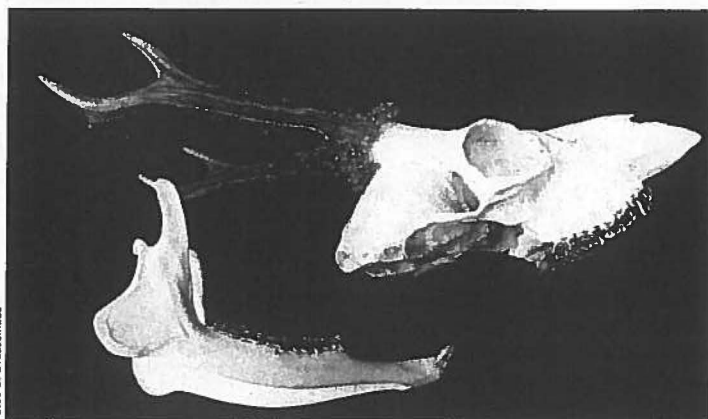


Fotos O. Peschel

Zwei „in Reserve“ ▶

Auf Einladung des Pächters Helmut Mann erlegte ich im gemeinschaftlichen Jagdbezirk Densberg (Hessen) am 28. Juni vergangenen Jahres diesen vom Gebiss her abnormen Rehbock. Auf beiden Seiten des Oberkiefers befindet sich je ein zusätzlicher Prämolare. Wie in der Fachliteratur zu lesen, könnte die Ursache genetisch bedingt sein. Der etwa sechs- bis siebenjährige Sechser war sehr heimlich. Aufgebrochen wog er 16 Kilogramm. *Ulrich Dresselhaus*

Foto U. Dresselhaus



Osterspaziergang mit Folgen

Eigentlich sollte es ein kurzer Osterspaziergang mit Frau und Tochter werden. Die Kamera war nur dabei, weil Revierpächter Max und ich am Tag zuvor eine Fichtenjungkultur entdeckt hatten, die – völlig unüblich – mit einem Weidezaun aus grobmaschigem Kunststoffnetz „gesichert“ war. Hier war sogleich ein offensichtlich hohes Risiko erkennbar, dass sich ein Bock beim Fegen in den Maschen verfangen könnte. Auf Bitten des Pächters wollte ich zur Information der Jagdgenossen ein Foto machen, damit jene sehen könnten, wie Schutzzäune nicht erstellt werden sollten. Dennoch war die Überraschung groß, dass sich bereits ein gut veranlagter Jährlings-Gabler im Zaun verfangen hatte. Nachdem für uns zwei keine Chance bestand, den Bock so weit ruhigzustellen, dass er gefahrlos befreit werden konnte, wurden Mitpächter Hans und der Jagdgenossenschaftsvorsitzende verständigt. Zu viert gelang es schließlich, den unverletzten Gabler zu befreien, der – zu flink für ein Foto – in der unmittelbar angrenzenden Dickung verschwand. Hans meinte, dass er den Bock auch allein hätte befreien können. Bleibt nachzutragen: Der Zaun wurde am nächsten Tag von seinem Besitzer beseitigt. *Oliver Peschel*